

اثر ترمیمی عصاره هیدروالکلی اندام‌های هوایی گیاه غازیاقی بر زخم معده ناشی از آسپرین در موش صحرایی

مریم یادگاری*؛ دکتر مظفر خزاعی**؛ دکتر رستم قربانی***؛ دکتر منصور رضایی****؛

دکتر بابک ایزدی*****؛ دکتر عباس شیخ‌الاسلام*****

چکیده

سابقه و هدف: با توجه به سابقه دیرینه مصرف گیاه غازیاقی (*Falcaria vulgaris*) در درمان زخم معده در طب سنتی غرب کشور و مطالعه قبلی ما در مورد اثر حفاظتی این گیاه بر ضایعات معده ناشی از اتانول، هدف تحقیق حاضر بررسی اثر ترمیمی عصاره هیدروالکلی اندام‌های هوایی این گیاه بر زخم معده ناشی از آسپرین در موش صحرایی است.

مواد و روش‌ها: بیست و یک رأس موش صحرایی نر جوان از نژاد NMRI، با وزن ۲۳۰-۱۹۰ گرم، به‌طور تصادفی در سه گروه ۷ تایی قرار گرفتند: موش‌ها پس از ۴۸ ساعت گرسنگی، به مدت ۳ روز، آسپرین ۲۰۰ mg/kg/day در یک سی‌سی حلال (کربوکسی متیل سلولز ۱٪) گرفتند. گروه آزمایش، عصاره هیدروالکلی اندام‌های هوایی گیاه (تهیه‌شده به روش پرکولاسیون) با دوز ۱۵۰ mg/kg/day، گروه کنترل مثبت، امپرازول ۲۰۰ mg/kg/day و گروه کنترل منفی، آب مقطر ۱ cc/kg/day به مدت ۱۴ روز، به‌طریق گاوآژ دریافت کردند. سه ساعت پس از آخرین دوز، حیوانات کشته‌شده، پس از تشریح و جداسازی معده‌ها، با کمک استریو میکروسکوپ و گراتیکول، ابعاد زخم و تعداد آن‌ها تعیین، سپس ضریب زخم و میزان بهبودی محاسبه گردید. داده‌ها با روش آماری ANOVA و آزمون توکی تحلیل شدند.

یافته‌ها: عصاره غازیاقی (۱۵۰ mg/kg/day) ضریب زخم را نسبت به دو گروه کنترل به‌طور معناداری ($P < 0/01$) کاهش و همچنین درصد بهبودی زخم را نسبت به گروه کنترل منفی (آب مقطر) ۸۹/۲۶ درصد و نسبت به گروه کنترل مثبت (امپرازول) ۸۷/۷۹ درصد افزایش داد.

بحث: عصاره گیاه غازیاقی دارای اثر ترمیمی قابل توجه بر زخم معده ناشی از آسپرین می‌باشد. مطالعات تکمیلی در این خصوص توصیه می‌شود.

کلیدواژه‌ها: گیاه غازیاقی، زخم معده، ضریب زخم، آسپرین، عصاره هیدروالکلی

« دریافت: ۸۴/۵/۱۷ پذیرش: ۱۳۸۵/۳/۳ »

* کارشناس ارشد بافت‌شناسی Ph.D. ** علوم تشریحی و فلوشیپ کشت سلول، استادیار دانشکده پزشکی کرمانشاه

*** Ph.D. علوم تشریحی، استادیار دانشکده پزشکی کرمانشاه **** Ph.D. آمارزیستی، استادیار دانشکده پزشکی کرمانشاه

***** استادیار گروه پاتولوژی دانشکده پزشکی کرمانشاه ***** دکترای داروسازی دانشکده پزشکی کرمانشاه

** **عهده‌دار مکاتبات:** کرمانشاه، بلوار شهید شیروودی، خیابان دانشگاه، دانشکده پزشکی، مرکز تحقیقات تولید مثل، تلفن ۲۰ - ۴۲۷۴۶۱۸ - ۰۸۳۱،

نمابر: ۰۸۳۱-۴۲۷۶۴۷۷

مقدمه

گیاه غازیاتی (*Falcaria vulgaris*)، از خانواده چتریان (*Umbelliferae*) در حاشیه مزارع می‌روید و در برخی مناطق ایران به‌عنوان سبزی مصرف می‌شود (۱). این گیاه در غرب ایران به‌عنوان پاغازه معروف است و برای درمان زخم‌های پوستی، زخم معده، بیماری‌های کبدی و سنگ کلیه و کیسه صفرا به‌کار می‌رود (۲). بررسی‌های علمی اندکی در مورد خواص درمانی و ترکیبات تشکیل‌دهنده این گیاه وجود دارد. در یک مطالعه اثر مثبت عصاره هیدروالکلی آن برای ترمیم زخم‌های پوستی در موش صحرائی معرفی گردیده است (۳). در مطالعه قبلی ما مشخص گردید که عصاره اتانولی این گیاه دارای اثر حفاظتی قابل‌توجه در مقابل ضایعات مخاطی معدی ناشی از اتانول ۵۰ درصد می‌باشد و ضریب زخم میکروسکوپی و ماکروسکوپی را به‌طور معنادار کاهش می‌دهد (۴ و ۵).

آسپرین یکی از داروهای ضدالتهابی غیراستروئیدی (NSAIDs) است که بیش از صد سال به‌عنوان پرمصرف‌ترین داروهای ضددرد مصرف شده است (۶) و در پیشگیری از بیماری‌های قلبی و عروقی، کاهش خطر حملات قلبی مجدد، آرتريت روماتوئید و حتی در پیشگیری از سرطان روده بزرگ، مری، معده و آلزایمر استفاده می‌شود (۷). روزانه بیش از ۳۰ میلیون نفر در سرتاسر دنیا از داروهای NSAIDs استفاده می‌کنند و مطالعات انسانی بسیاری نشان می‌دهد که بین مصرف آن‌ها و بروز زخم معده ارتباط وجود دارد (۸). خونریزی و ضایعات مخاطی معده شایع‌ترین عارضه در طول مصرف این داروها بوده و یکی از مشکلات اصلی علم

پزشکی است، به‌نحوی که داروهای NSAIDs بعد از هلیکوباکتریلوری، به‌عنوان دومین علت زخم پپتیک شناخته شده‌اند (۹ و ۱۰).

درمان زخم معده با داروهای شیمیایی نظیر مترونیدازول، رانییتیدین و امپرازول پرهزینه و همراه با عوارض جانبی و بروز مشکلاتی نظیر پدیده خودایمنی است و احتمال بازگشت ضایعات پس از قطع درمان با آن‌ها وجود دارد (۱۱). به همین دلیل تلاش گسترده‌ای برای یافتن ترکیبات مؤثر طبیعی و گیاهی در درمان زخم معده وجود دارد (۱۲). هدف این روش‌ها بهبود درد، تسریع بهبود زخم، ممانعت از عود زخم و عوارض آن است.

در یک مطالعه خاصیت ترمیمی عصاره اتانولی برگ گیاه *Piper betle linn* (۱۵۰mg/kg) بر بهبود زخم‌های ایجادشده با داروهای NSAIDs در موش‌های صحرائی بررسی گردیده است (۱۳). در مطالعه‌ای دیگر عصاره اتانولی جعفری (از تیره چتریان) در برابر زخم معده ناشی از استرس هایپوترمیک، ایندومتاسین و اسید الکل در موش صحرائی بررسی و فعالیت ضد زخم‌زایی آن اثبات شد (۱۴).

فعالیت ضد زخم‌زایی و ترمیمی عصاره گیاه *Ocimum santacum linn* (۱۰۰mg/kg) بر زخم معده ناشی از اسید استیک، آسپرین و استرس در موش صحرائی در مطالعه دیگری بررسی گردیده است (۱۵).

با توجه به مصرف روزافزون آسپرین و ضایعات مخاطی معدی ناشی از آن و لزوم شناسایی عوامل درمانی در مقابل آن، هدف تحقیق حاضر شناسایی اثر ترمیمی عصاره هیدروالکلی اندام‌های هوایی گیاه غازیاتی در

سه ساعت پس از آخرین دوز، حیوانات همه گروه‌ها کشته شدند و معده آن‌ها سریعاً خارج و از انحنای بزرگ برش داده شد و پس از پهن و ثابت کردن آن‌ها بر یک ورقه پارافین جامد، با استریومیکروسکوپ (Lica Zoom 2000) مشاهده گردیدند.

ضایعات معده توسط دو نفر، بطور جداگانه بررسی و با کمک گراتیکول (Heerbrugg switzerland Wild) اندازه‌گیری (mm) و میانگین آن‌ها تعیین شد. ضایعات لکه‌ای (پتشی) با ابعاد ۱ mm نیز شمارش و هر پنج ضایعه لکه‌ای به عنوان زخم یک میلی‌متری در نظر گرفته شد (۱۸). ضریب بهبودی از فرمول ذیل محاسبه گردید:

$$\text{ضریب بهبودی} = 100 \times \frac{\text{ضریب زخم آزمایش} - \text{ضریب زخم کنترل}}{\text{ضریب زخم کنترل}}$$

ضریب زخم کنترل

● گیاه

گیاه غازیاقی از بازار خریداری و پس از تایید کتبی توسط گیاه‌شناس، تمیز و برگ‌ها و ساقه آن‌ها در سایه خشک و سپس به شکل پودر در آورده شد. حدود ۱۰۰ گرم از پودر گیاه با اتانول ۷۰ درصد به روش پرکولاسیون عصاره‌گیری گردید. عصاره اتانولی با کمک دستگاه تقطیر درخلاً (Heidoph Heizbadwrs) عاری از الکل و پس از پهن کردن بر شیشه، کاملاً خشک و سپس تراشیده شد (۱۹). در زمان گاوژ، عصاره در آب مقطر حل گردید. LD50 عصاره نیز در مطالعه قبلی (۴) تعیین و براساس آن دوز مؤثر ۱۵۰ mg/kg، انتخاب گردید (۴ و ۵).

داده‌ها با روش آماری ANOVA یک‌طرفه و آزمون توکی بررسی و اختلاف با $P < 0.01$ معنادار در نظر گرفته شد.

مقابل زخم ناشی از آسپرین در معده موش صحرایی است.

مواد و روش‌ها

● حیوانات:

این مطالعه از نوع تجربی است و در آن از موش‌های صحرایی نرجوان از نژاد NMRI با وزن ۲۳۰ - ۱۹۰ گرم استفاده شد. ۲۱ موش صحرایی در ۳ گروه ۷ تایی قرار گرفتند. حیوانات در قفس‌های دارای کف توری بلند به منظور ممانعت از مدفوع خواری و در دمای $22 \pm 1^\circ\text{C}$ و دوره روشنایی و تاریکی ۱۲ ساعته نگهداری و با غذای معمولی تغذیه و دسترسی آزاد به آب داشتند.

به منظور تخلیه معده، تمامی حیوانات به مدت ۴۸ ساعت گرسنه نگه داشته شدند و در طول دوره گرسنگی و برای اجتناب از تحلیل آب بدن با محلول سوکروز ۸ درصد در نمک طعام ۰/۲ درصد تغذیه شدند (۱۲). سپس به مدت ۳ روز با آسپرین ۲۰۰ mg/kg/day محلول در ۱ cc حلال (کربوکسی متیل سلولز ۱٪) گاوژ شدند. فقدان اثر زخم‌زایی حلال قبلاً تایید شده است (۱۶).

سه گروه به مدت ۱۴ روز، عصاره، امپرازول و یا آب مقطر را به طریق گاوژ (۱ سی‌سی در هر بار در تمام موارد) و به ترتیب ذیل دریافت کردند:

۱- گروه آزمایش، عصاره هیدروالکلی قسمت‌های هوایی گیاه با دوز ۱۵۰ mg/kg/day

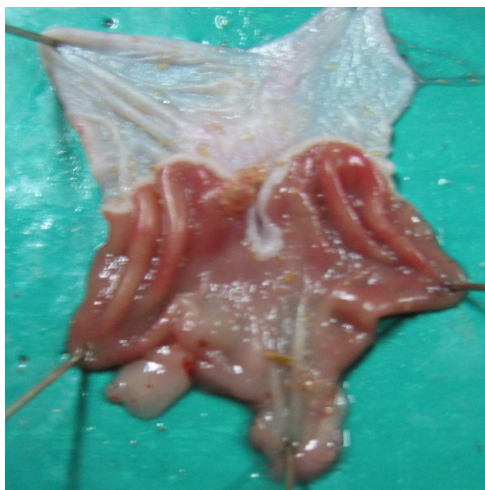۲- گروه شاهد مثبت، امپرازول (۱۷) با دوز ۲۰۰ mg/kg/day

۳- گروه شاهد منفی، آب مقطر با دوز ۱ cc/kg/day

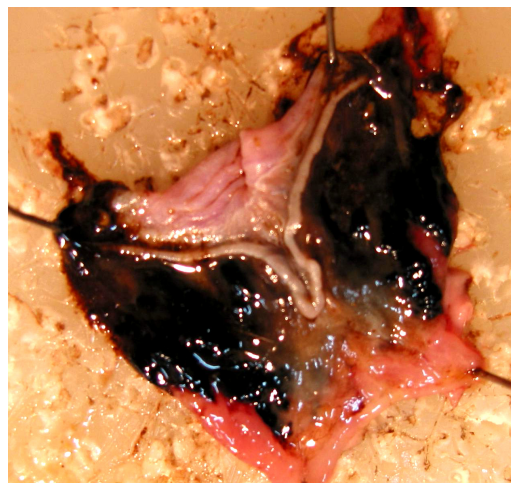یافته‌ها

کوچک در مخاط معده همراه بود (شکل ۱-ب). در گروه شاهد مثبت (امپرازول) ضایعات گسترده و عمدتاً دارای طول مشخص دیده شد (شکل ۲-الف) و در گروه شاهد منفی (آب مقطر) نیز ضایعات وسیع و با خونریزی واضح تر وجود داشت که بخش وسیعی از قسمت غددی را گرفته بود (شکل ۲-ب).

دریافت سه دوز اسپرین 200mg/kg/day منجر به ضایعات مخاطی و زیرمخاطی آشکار در معده گردید. در بررسی ماکروسکوپی، ضایعات خونریزی دهنده متعدد با اندازه‌های مختلف، در بخش غددی معده مشاهده گردید (شکل ۱-الف). درمان با عصاره گیاه 150mg/kg/day به مدت ۱۴ روز اغلب بدون ضایعه و گاهی با خونریزی

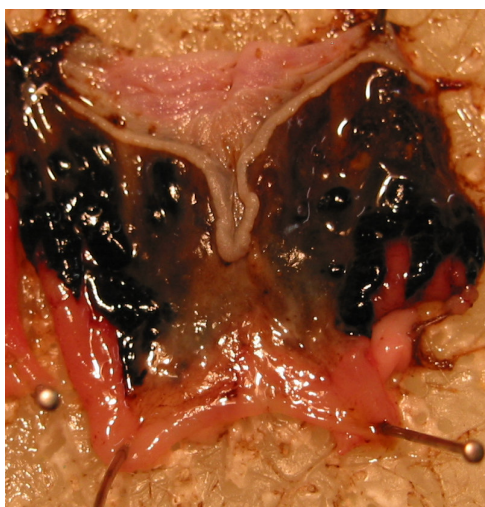


(ب)

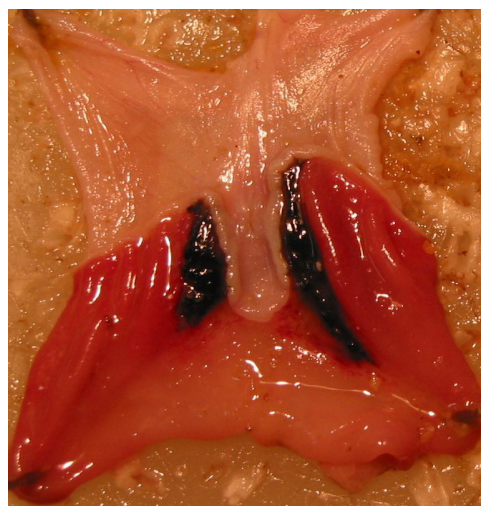


(الف)

شکل ۱- نمای ماکروسکوپی زخم‌های ناشی از اسپرین 200mg/kg/day در بخش غددی معده موش صحرایی (الف) و در معده‌های درمان شده با عصاره غازیاتی 150mg/kg/day (ب)



(ب)



(الف)

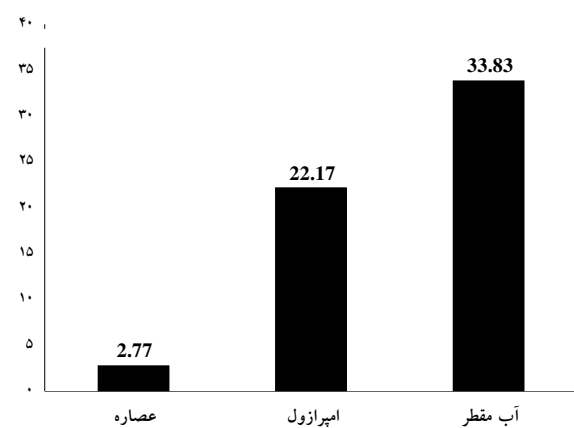
شکل ۲- نمای ماکروسکوپی زخم‌های معدی ناشی از اسپرین و درمان شده با امپرازول (الف) و آب مقطر (ب)

انجام شده است (۱۲). تحقیقات طب گیاهی و سنتی عمدتاً درخصوص شناسایی اثر حفاظتی (ضد زخم‌زایی) عصاره‌های گیاهی در مقابل زخم معده متمرکز است و شناسایی عوامل مؤثر در بهبود زخم (اثر ترمیمی) کمتر مورد توجه قرار گرفته است. با توجه به کمبود مطالعه در این مورد امکان مقایسه مطالعه حاضر با تحقیقات کاملاً مشابه وجود ندارد؛ اما این مطالعه تا حدودی به بررسی رشیدی و همکاران در مورد گیاه بو مادران شباهت دارد (۱۶). هرچند دوز پیشنهادی 500 mg/kg/day از عصاره بو مادران نسبت به دوز 150 mg/kg/day عصاره غازیاقی، ممکن است با بروز عوارض جانبی همراه باشد. همچنین مطالعه حاضر با کار AL-Howiriny و همکاران که عصاره جعفری را مطالعه کردند، شبیه است (۱۴)، اما دوز پیشنهادی $1-2 \text{ gr/kg}$ در آن بررسی، بسیار بیشتر از 150 mg/kg/day عصاره غازیاقی است.

عوامل دارویی و گیاهی با مهار ترشح اسید و افزایش تولید موکوس، تثبیت سلول‌های پوششی سطحی و یا تداخل با تولید PG ها در ممانعت یا بهبود زخم شرکت می‌کنند (۲۰). بررسی ترکیبات عصاره‌های گیاهی مطالعه شده در زخم معده (حفاظت و ترمیم) نشان می‌دهد که اغلب گیاهان مذکور دارای ترکیباتی از ساپونین‌ها، تانن‌ها و فلاونوئیدها هستند (۱۴).

در کتب طب سنتی به وجود مقادیر فراوان قند، پروتئین، ویتامین C و رزین در عصاره غازیاقی اشاره شده است (۲۱ و ۲۲). فضلی بزاز و همکاران (۱۹۹۷) نشان دادند که عصاره گیاه غازیاقی دارای ساپونین و تانن بوده و فاقد آلکالوئید و فلاونوئید است (۲۲). ما نیز در بررسی فیتوشیمیایی عصاره مورد مطالعه،

عصاره الکلی گیاه غازیاقی (150 mg/kg/day) ضریب زخم را در حیوانات درمان شده با عصاره ($2/77 \pm 3/34$) در مقایسه با گروه‌های کنترل آب مقطر ($33/83 \pm 16/75$) و امپرازول ($22/17 \pm 7/87$) به طور معنادار ($P < 0/01$) کاهش داد (نمودار ۱). همچنین درصد بهبودی زخم را نسبت به گروه‌های کنترل منفی (آب مقطر) $89/82$ درصد و کنترل مثبت (امپرازول) $87/79$ درصد افزایش داد.



نمودار ۱- مقایسه ضریب زخم سه گروه عصاره، امپرازول و آب مقطر

بحث

تا حد دانش ما، این اولین بررسی علمی است که نشان می‌دهد عصاره گیاه غازیاقی با دوز 150 mg/kg/day در درمان زخم معده ناشی از آسپرین مؤثر است و نسبت به امپرازول، درصد بهبودی بهتری نشان می‌دهد. قبلاً نیز اثربخشی عصاره گیاه غازیاقی در مقابل ضایعات ناشی از اتانول ۵۰ درصد گزارش شده است (۴ و ۵).

خونریزی و ظهور ضایعه مخاطی معده شایع‌ترین عارضه در بیماران تحت درمان با داروهای ضدالتهاب غیراستروئیدی نظیر آسپرین است (۹). تلاش‌های فراوانی برای بهبود زخم معده و کاهش عوارض جانبی آسپرین

اتانول در موش صحرایی به کار بردند. تانن با دوز 200mg/kg فعالیت ضدزخم‌زایی و حفاظت معدی دارد و ضریب زخم را کاهش می‌دهد (۲۹). با توجه به مقدار زیاد تانن در عصاره گیاه غازیاقی تعمیم‌بخشی از خاصیت ترمیمی آن بر زخم معده به تانن دور از انتظار نیست.

نتیجه‌گیری

عصاره الکلی گیاه غازیاقی دارای اثر ترمیمی قابل توجه بر زخم معده ناشی از آسپیرین در مقایسه با امپرازول است و نتایج امیدبخشی برای مصرف‌کنندگان آسپیرین نشان می‌دهد. شاید بتوان با تحقیقات بیشتر، نهایتاً افزودن این گیاه را به رژیم غذایی بیماران مصرف‌کننده آسپیرین پیشنهاد داد.

تقدیر و تشکر

این مقاله بخشی از طرح تحقیقاتی مصوب دانشگاه علوم پزشکی کرمانشاه است. نویسندگان مراتب تشکر خود را از مسئولان محترم پژوهشی دانشکده پزشکی و دانشگاه علوم پزشکی کرمانشاه به خاطر مساعدت در انجام طرح اعلام می‌دارند.

وجود ساپونین و تانن را مشاهده کردیم (داده‌ها ارایه نشده است).

هرچند تجزیه کامل عناصر تشکیل‌دهنده گیاه غازیاقی با روش کروماتوگرافی لایه نازک و HPLC موردنظر است، اما تأثیر گیاه غازیاقی بر بهبود زخم معده (حفاظت و ترمیم) را می‌توان به ویتامین C فراوان و تانن موجود در آن ارتباط داد. این تأثیر می‌تواند به شکل چندعاملی و از طریق افزایش محتوای قند و پروتئین معده باعث افزایش حفاظت مخاطی شده (۹)، با شرکت ویتامین C در سنتز کلاژن و اثر پاک‌کنندگی آن بر رادیکال‌های آزاد (۲۴) و یا از طریق اثر ضد زخم‌زایی و ترمیمی تانن بر زخم معده باشد که در مطالعات متعددی بیان شده است (۱۴ و ۲۵).

تانن‌ها ترکیبات پیچیده فنلی هستند که به مقدار فراوان در عالم گیاهی پراکنده‌اند؛ خاصیت قابض بر بافت‌های زنده دارند و در مورد دستگاه گوارش، معالجه سوختگی و التیام زخم‌ها به کار می‌روند (۲۶).

Ramriez و همکاران (۲۰۰۴) تانن را از عصاره گیاه Duhat جدا کردند و بر علیه زخم معده ناشی از HCl و

Abstract:***Wound Healing Effect of Falcaria Vulgaris' Leaves on Aspirin Induced Gastric Ulcer in Rats***

Yadegari, M.¹; Khazae, M.²; Ghorbani, R.³; Rezae, M.⁴; Izadi, B.⁵; Sheikholeslam, A.⁶

1. MSc in Histology, Kermanshah University of Medical Sciences.

2. Assistant Professor in Anatomical Sciences, Kermanshah University of Medical Sciences.

3. Assistant Professor in Anatomical Sciences, Kermanshah University of Medical Sciences.

4. Assistant Professor in Biostatistics, Kermanshah University of Medical Sciences.

5. Assistant Professor in Pathology, Kermanshah University of Medical Sciences.

6. Assistant Professor in Pharmacology, Kermanshah University of Medical Sciences.

Introduction: According to the traditional use of falcaria vulgaris for gastric ulcer in the northwest of Iran, our pervious work showed protective effect of this vegetable on ethanol-induced gastric lesion. This study was designed to find out wound healing effect of hydroalcolic extract from falcaria vulgaris leaves on aspirin induced gastric ulcer in rats.

Materials & Methods: 21 young male rats (NMRI strain), 190– 230g weight randomly divided into 3 groups; experimental, control positive and control negative (7 rats in each group). All animals had been exposed to starvation for 48 hours and then received oral ASA (200 mg/kg/day) in 1ml carboxymethyl cellulose 1% solvent for 3 days. The experimental group, received 150mg/kg/day hydroalcoholic extract of falcaria vulgaris leaves (peculation methods), the control positive group received 200 mg/kg/day omeprazole and the control negative group received 1ml/kg/day distilled water for two weeks by gavages. Three hour after last treatment all animals were killed and stomachs were dissected. Number and length of ulcers determined using stereomicroscope and graticule and the ulcer index and curative ratio were calculated. Data were analysed using one-way ANOVA and Post-Hoc Tukey test.

Results: Falcaria vulgaris extract (150mg/kg/day) significantly decreased gastric ulcer index compared to control positive and control negative groups ($P<0.01$). Curative ratio in experimental group was significantly higher than the control negative 89.26%, and control positive 87.79% groups.

Conclusion: Hydroalcoholic extract of falcaria vulgaris showed significant effective wound healing in aspirin induced gastric ulcer in rats. Further studies in this field including human clinical trials are highly recommended.

Key Words: Falcaria Vulgaris, Gastric Ulcer, Repairing Effect, Ulcer Index, Aspirin, Hydroalcoholic Extract

منابع

- ۱- مظفریان ولی‌الله. فرهنگ نام‌های گیاهان ایران. تهران: انتشارات فرهنگ معاصر، سال ۱۳۷۵، صفحه: ۲۲۷
- ۲- شفیع‌زاده فتح‌الله. گیاهان دارویی لرستان. جلد اول، نشر دانشگاه علوم پزشکی لرستان، حیابان؛ سال ۱۳۸۱، صفحه: ۵۳۵
- ۳- پاشاروش لیلا، خوشبو سپیده. بررسی اثر عصاره غازیاتی در تسریع بهبود زخم‌های پوستی در موش صحرایی. پایان‌نامه پزشکی عمومی، دانشگاه علوم پزشکی کرمانشاه؛ سال ۱۳۸۲
- ۴- صالحی حسین. بررسی اثر حفاظتی و ترمیمی گیاه غازیاتی بر زخم معده ناشی از اتانول در موش صحرایی. پایان‌نامه کارشناسی ارشد بافت‌شناسی، دانشگاه علوم پزشکی کرمانشاه، سال ۱۳۸۲
- ۵- خزاعی مظفر، صالحی حسین، قربانی رستم. بررسی اثر حفاظتی و ترمیمی گیاه غازیاتی بر زخم معده ناشی از اتانول در موش صحرایی. مجله علوم تشریحی ایران، زمستان ۱۳۸۳، شماره دوم؛ صفحات: ۷۵-۸۱
6. Awtry EH, Loscalzo J. Aspirin. Circulation 2000; 101:1206-18
7. Jiang HP, Whelton PK. Aspirin and risk factor of hemorrhagic stroke, JAMA 1998; 28(220):1930-35
8. Kendall BJ, Peura DA. NSAIDs-associated gastrointestinal damage and the elderly. Pract Gastroentrol 1993; 17:13-29
9. Fennerty MB. NSAIDs-related gastrointestinal injury: evidenced-based approach to preventable complication. Minneapolis 2001; 110(3):87-92
10. Chan Francis KL. Helicobacter pylori NSAIDs and gastrointestinal hemorrhage. Eur J Gastroentrol 2002; 14(1):1-7
11. Dhuley JN. Protective effect of Rhinax: a herbal formulation against physical and chemical factors induced gastric and duodenal ulcers in rat. Ind J Pharmacol 1999; 31:132-128
12. Alkofahi A, Atta HA. Pharmacological screening of anti-ulcerogenic effects of some Jordanian medicinal plants in rats. Ethnopharmacol 1999; 67:341-5
13. Majumadar B, Ray Chaudhuri SG, Ray A, Bandyopadhyay SK. Effect of ethanol extract of Piper betle Linn leaf on healing of NSAIDs –induced experimental ulcer: a novel role of free radical scavenging action. Indian J Exp Biol 2003; 41(4):311-5
14. Al-Howiriny T, Al-Sohiban M, Tahir K, Rafatullah. Prevention of experimentally induced gastric ulcer in rat by ethanolic extract of parsley petroselinum crispum. Am J Clin Med 2003; 31(5): 699-711
15. Dharmanil P, Kuchibbolta VK, Maurya K, Srivasau S, Sharma S, Palit G. Evaluation of anti ulcerogenic and ulcer healing properties of Ocimum sanctum Linn. J Ethnopharmacol 2004; 93(2-1):197-206

- ۱۶- رشیدی ایران، طاهری مقدم مهین، مظفری علی رضا. اثر ضدالتهابی و ترمیمی گیاه بومادران در درمان زخم معده ناشی از ایندومتاسین در موش صحرایی. مجله علمی دانشگاه علوم پزشکی قزوین، سال ۱۳۸۳؛ شماره ۳۳، صفحات: ۹-۱۳
17. Chan FK, Ching JY, Hung LC, Wong VW, Leung VK, Kung NN, et al. Copidogel versus aspirin and esomeprazol to prevent recurrent ulcer bleeding. N Eng J Med 2005; 352(3): 238-44
18. Pandit S, Sur TK, Jana U, Bhattacharyya D, Debnath PK. Anti-ulcer effect of Shankha bhasma in rats: a preliminary study. Ind J Pharmacol 2000; 32: 378-80
- ۱۹- صمصام شریعت سیدهادی. عصاره گیری و استخراج مواد مؤثر گیاهان دارویی و روش های شناسایی و ارزشیابی آن ها. چاپ اول، انتشارات مانی، سال ۱۳۷۱، صفحات: ۱۲-۶
- ۲۰- سجادی سیدمحمدعلی، حسنی رنجبر شیرین، شریعتی مهدی. اثر روغن ماهی در پیشگیری از ایجاد زخم معده ناشی از ایندومتاسین در موش صحرایی. مجله دانشگاه علوم پزشکی و خدمات بهداشتی درمانی قزوین، شماره ۱۷، بهار ۱۳۸۰؛ صفحات: ۹-۳۴
- ۲۱- میرحیدر حسین. معارف گیاهی و کاربرد گیاهان در پیشگیری و درمان بیماری ها. جلد اول، چاپ پنجم؛ سال ۱۳۸۰، صفحه: ۱۶۷
- ۲۲- اژدری اسماعیل. درمان بیماری ها به روش سنتی. چاپ چهارم؛ مشهد: انتشارات یاس؛ سال ۱۳۸۰، صفحات: ۷-۲۲۶
23. Fazly Bazaz BS, Harrirzadeh G, Imani SA. Rashed MH. Survey of Iranian plants for Alkaloid, Flavonoids, Saponin and Tanin (Khorasan province). Int J Pharmacol 1993; 35(1):17-30
24. Maclindon ME, Muller AF, Filipowicz B, Hawkey CJ. Effect of allopurinol, sulfasalazine, vitamin C on aspirin-induced gasteroduodenal injury in human volunteers. Gut 1996; 38:518-24
25. Rao Chv. Anti ulcer activity of utleria salicifalia rhizome extract. J Ethnopharmacol 2004; 91(2-3):243-9
- ۲۶- صمصام شریعت هادی، معطر فریرز گیاهان و داروهای طبیعی (مفردات پزشکی). جلد سوم، چاپ اول، انتشارات مهربان؛ سال ۱۳۶۹، صفحات: ۲۲-۱
- 27- Ramirez RO, Rao JR. The gastro protective effect of tannin extract from Duhat (Syzygium cumini skeels) bark on HCL/ Ethanol induced gastric mucosal injury in rat .Clin Hemorheol Micro Circ 2003; 79(3-4):253-61